一般募集論文

卵巣腫瘍との鑑別診断が困難であったⅠ型糖尿病による神経因性の巨大膀胱の１例

共愛会病院　産婦人科　○佐　藤　賢一郎・福　島　安　義

【要旨】

卵巣腫瘍との鑑別が問題となった神経因性の巨大膀胱例を経験した。症例は 35 歳、性交未経験で、コントロール不良のⅠ型糖尿病患者であった。臍高に及ぶ嚢胞性腫瘤を認め、腫瘍マーカで CA19-9 89.8 U/mL(基準値≦37)、CEA 10.4ng/mL(基準値≦ 5.0) が高値を示していた。手術を予定していたところ、術前の導尿で 1700ml の排尿を認め、超音波検査を行ったところ腫瘤は消失していた。本例は、卵巣腫瘍と考えさせられる複数の所見が存在し鑑別の困難な症例であった。通常は、膀胱と卵巣腫瘍の区別は容易であるが、まれに鑑別診断が問題になるケースがあるので、卵巣腫瘍の診断の際には拡張した膀胱の可能性も常に念頭に置くべきであると思われた。

【キーワード】: 巨大膀胱、卵巣腫瘍、糖尿病、診断

【はじめに】

充満した膀胱は，時に卵巣腫瘍との鑑別を要することがある。今回、他院内科で糖尿病の精査・治療中に骨盤内腫瘍の診断で産婦人科を紹介され、卵巣腫瘍の術前診断にて開腹手術を予定したところ、手術直前の導尿にて 1,700ml の排尿を認め、拡張した膀胱であったことが判明した１例を経験した。本例は、35 歳、性交未経験で、産婦人科診察に際して経腟超音波、経直腸超音波、内診、直腸診を拒否され、通常の診察ができなかった。また、卵巣腫瘍と考えさせられる所見がいくつか存在し鑑別の困難な症例であったが、卵巣腫瘍の鑑別診断の一つとして拡張した膀胱の可能性にも注意をすべきであることを、再認識させられた教訓的な１例であったため報告する。

【症例】

患 者：35 歳、家事手伝い

主 訴：腹部腫瘤、続発性無月経

妊娠分娩歴：０妊０産（性交未経験）

月経歴：月経周期不順、ここ１年間は無月経

既往歴：Ⅰ型糖尿病にて他院内科で治療中

家族歴：父が糖尿病

現病歴：次第に増大する下腹部腫、下肢の浮腫を主訴に近医内科を受診したところ高血糖を指摘され、他院内科を紹介された。他院内科にて入院のうえ糖尿病の精査・治療を行っていたところ、スクリーニングの腹部超音波検査にて下腹部腫瘤を認めたため産婦人科を紹介された。性交未経験で、内診、直腸診、腟鏡診、経腟超音波、経直腸超音波は拒否されたため経腹超音波、MRI、腫瘍マーカーを施行することとした。経腹超音波では臍高に及ぶ高エコーな微細顆粒状所見を伴う単房性の嚢胞性腫瘤を認め、充実性部分は描出されなかった(図 1A)。また、両側の軽度水腎症を認めた(図 1B)。MRI では、T2 強調像で高信号、T1 強調画像で低信号に描出される充実性部分を認めない単房性の嚢胞性腫瘤状所見が認められ(図２)、放射線科読影医の診断も卵巣腫瘍であった。

初診時検査所見：身長 158cm、体重 49.8kg （BMI ：19.9)、血圧 115/73mmHg、脈拍 78/分、体温 36.8° C、血色素 11.0g/dl、総蛋白 5.7g/dl、尿糖 3+で、一般検血、生化学、検尿、止血・凝固機能、心電図、胸部レントゲンに異常は認めなかった。随時血糖 709mg/dl、HbA1c 18.1%とコントロール不良の糖尿病と考えられ、腫瘍マーカーは CA125 12U/ml(基準値≦35)と基準範囲内であったが、CA19-9 89.8 U/mL(基準値≦37)、CEA 10.4ng/mL(基準値≦ 5.0) は高値を示した。

入院後経過：内科にて糖尿病のコントロール後に、産婦人科に転科のうえ卵巣腫瘍の術前診断で mini-laparotomy での卵巣腫瘍核出術を予定した。手術室に入室し、術前に導尿を施行したところ 1,700ml に及ぶ排尿が認められたため、経腹超音波を施行した。経腹超音波にて腫瘍は認められず、腹部腫瘍は尿貯留した膀胱と判明したため手術は中止とした。術後に泌尿器科を受診したところ、糖尿病による末梢神経障害に起因する神経因性膀胱と診断され自己導尿となった。第６病日に退院し、退院後 18 日目の採血にて腫瘍マーカーは CEA 3.1ng/ml、CA19-9 10.0 U/ml と基準範囲に下降していた。

【考察】

卵巣腫瘍との鑑別を要する他科疾患としては、腸間膜リンパ管嚢腫、gastrointestinal stromal tumor、

大腸・直腸癌、虫垂粘液嚢胞、後腹膜腫瘍、成人Hirshspring病などがあげられる[1-6]。我々が検索し得た限りでは、卵巣腫瘍と膀胱との鑑別を要した報告例は散見されるのみである[7-9]。通常は、内・外診、経腟・経腹超音波等により鑑別診断がなされ、導尿により腫瘍が消失することで確定診断は容易になされる。本例は、排尿自体は通常にみられていたため、あえて導尿を行う必要性がなく膀胱の拡張を疑うことが難しい面があった。さらに、本例の術前診断を困難にした要因としては､腫瘍マーカーが高値を示したこと､MRI上で膀胱子宮窩に少量貯留していた腹水が膀胱様であったこと､性交未経験のため経腟超音波を含めた経腟・経直腸的診察を拒否され行えなかったこと、卵巣機能不全も合併しており正常卵巣の同定が困難であったこと、糖尿病管理のため内科入院もしていたが特に排尿に関するトラブルがなかったこと、前医の診断に影響されたことなどがあげられる。糖尿病に起因する排尿障害については、糖尿病が進行した状態になると末梢神経障害による知覚鈍麻、膀胱容量の増大,排尿筋機能低下が認められる[10)11)]。本例は、初診時の随時血糖 709mg/dL、HbA1c 18.1%と高度の糖尿病を合併しており、末梢神経障害に伴ない膀胱が拡張していったものと考えられた。巨大膀胱から水腎症をきたし腎不全に至った例も報告されており、卵巣腫瘍との鑑別診断の他にも腎機能障害を続発する可能性もあり注意が必要である。本例は卵巣腫瘍と考えさせられる複数の所見が存在し、極めて鑑別の困難な症例であった。後方視的にみれば、病歴の長いⅠ型糖尿病患者では、程度の差はあれ合併症としての神経因性膀胱は珍しくはないため、病歴として排尿・排便に関する十分な問診が重要であること、腫瘍マーカーの判定に際しては、種々の修飾因子が存在するため過大評価への注意が必要なこと、先入観にとらわれず適時、画像評価の見直しを行うことが診断のポイントであったと考えられた。また、本例のような症例の存在を知っておくことが鑑別診断の第一歩として重要であると思われた。

【文献】

1) 佐藤賢一郎, 水内　英充, 鈴木　康弘, 他：腹腔鏡にて診断された小腸gastrointestinal stromal tumorの１例；産科と婦人科；70: 257-262, 2003
2) 佐藤賢一郎, 森下　美幸, 鈴木　美紀, 他：卵巣腫瘍との鑑別診断が問題となった成人Hirschsprung病の１例. 臨床婦人科産科；65：79-83, 2011
3) Kier R, McCarthy SM, Scoutt LM, et al; Pelvic masses in pregnancy: MR imaging. Radiology; 176: 709-713, 1990
4) Ozat M, Altinkaya SO, Gungor T, et al; Extraovarian conditions mimicking ovarian cancer: a single center experience of 15 years. Arch Gynecol Obstet; 284: 713-719, 2011
5) Demirci RK, Habibi M, Karakas BR, et al; Appendix mucocele mimicking a complex ovarian cyst. Ulus Cerrahi Derg; 31: 58-60, 2015
6) Singh A, Sehgal A, MohanH: Multilocular peritoneal inclusion cyst mimicking an ovarian tumor: A case report. J Midlife Health; 6: 39-40, 2015
7) 松下　亨; 卵巣嚢腫と誤診された糖尿病性膀胱拡張症の１例. 臨床婦人科産科; 8(10): 601-602, 1954
8) 一瀬俊一郎, 齊藤　正博, 酒井　あゆみ, 他; 小児の神経因性の巨大膀胱から仙髄腫瘍の診断に至った一例. 関東連合産科婦人科学会誌; 49: 341, 2012
9) Newmark H 3rd; A distended bladder simulating a neoplastic or cystic mass on computed tomography. Comput Tomogr; 4: 173-175, 1980
10) Daneshgari F, Liu G, Birder L, et al; Diabetic Bladder Dysfunction: Current Translational Knowledge. J Urol; 182: S18-S26, 2009
11) Gomez CS, Kanagarajah P, Gousse AE; Bladder dysfunction in patients with diabetes. Curr Urol Rep; 12: 419-426, 2011

本論文内容に関連する著者の利益相反事項はありません。

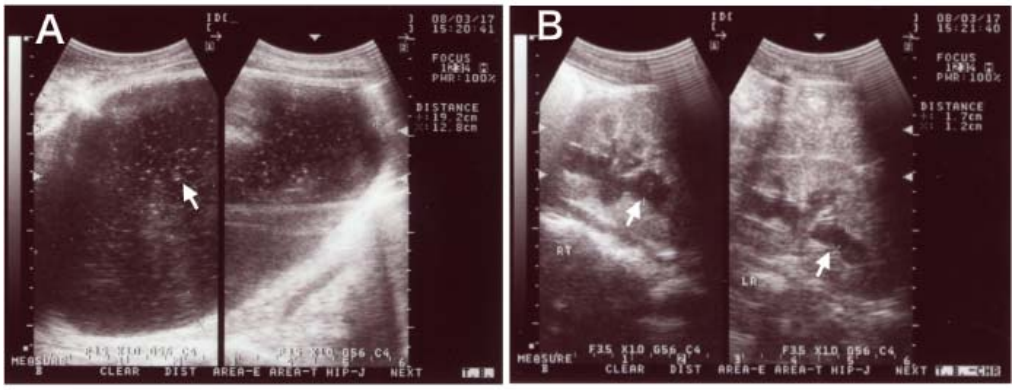

図1　初診時超音波所見

A：骨盤内に，19.2 × 12.8cmの単房性の嚢胞性腫瘤を認めた。嚢胞内には微細顆粒状所見（矢印）が認められたが，充実性部分は見られなかった。
B：軽度の両側水腎症も認められた(矢印)。

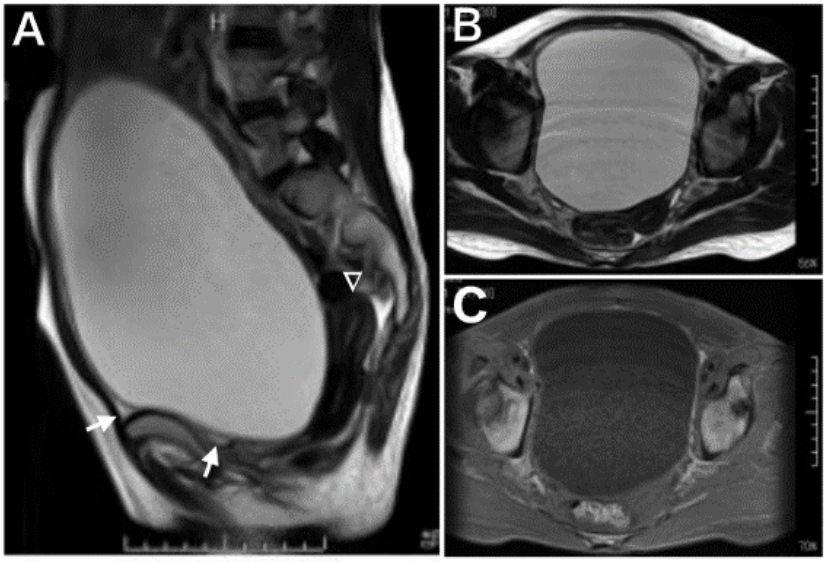

図2　初診時MRI所見

A: T2強調像では，高信号に描出される嚢胞性腫瘤が骨盤内を占拠していた。充実性部分は認められない。膀胱を疑わせる高信号な液体貯留所見が腫瘤の前方に認められるが(矢印)，尿道の同定は困難であった。子宮は萎縮した所見であった(矢頭)。
B: T2強調横断像。
C: T1強調像では，低信号に描出された。